

Научная статья/Research Article

УДК 619

DOI: 10.36718/1819-4036-2024-8-92-98

Екатерина Павловна Краснолобова

Государственный аграрный университет Северного Зауралья, Тюмень, Россия
krasolobovaep@gausz.ru

МОРФОЛОГИЧЕСКИЕ ОСОБЕННОСТИ ПОЧЕК СУТОЧНЫХ ЦЫПЛЯТ ИНДЕЕК КРОССОВ HYBRID CONVERTER И HYBRID CONVERTER NOVO

Почки птиц, в частности индеек, являются малоизученными в отношении морфологии и гистологии в зависимости от возраста и кросса. Цель исследования – изучить анатомо-гистологические особенности строения почек у суточных цыплят индеек кроссов Hybrid Converter и Hybrid Converter novo. Исследования проводились на кафедре анатомии и физиологии Государственного аграрного университета Северного Зауралья. Объектами исследований служили почки индеек 1-суточного возраста кроссов Hybrid Converter (n = 5) и Hybrid Converter novo (n = 5). Для выполнения поставленных задач был использован комплекс анатомических и морфометрических методов исследования. Фиксацию полученного материала и гистологические исследования проводили по общепринятым методикам. Микроскопические исследования осуществляли микроскопом «Micros», с помощью программы HAYEAR производились промеры основных параметров почечных структур. В результате было получено, что относительная масса у кросса Hybrid Converter на 0,13 % выше, чем у Hybrid Converter novo, при этом масса левой почки у цыплят обоих кроссов больше, чем абсолютная масса правой. Длина и ширина левых долей почки больше у цыплят Hybrid Converter, а в правых долях длина краниальной и медиальной долей, а также ширина краниальной, медиальной и каудальной долей больше у цыплят Hybrid Converter novo. Все виды клубочков у суточных цыплят Hybrid Converter меньше, чем у цыплят Hybrid Converter novo: суперфициальные почечные тельца – на 25,1 %, интракортикальные почечные тельца – на 6,48, юкстамедуллярные почечные тельца – на 3,37 %.

Ключевые слова: анатомия, гистология, морфометрия, почки, индейки, кросс, исследование, нефроны, канальца

Для цитирования: Краснолобова Е.П. Морфологические особенности почек суточных цыплят индеек кроссов Hybrid Converter и Hybrid Converter novo // Вестник КрасГАУ. 2024. № 8. С. 92–98. DOI: 10.36718/1819-4036-2024-8-92-98.

Благодарности: научно-исследовательская работа выполнена при реализации государственного контракта «Изучение механизмов адаптации и способов повышения продуктивности индеек в условиях Северного Зауралья», рег. номер И124011600055-7, код темы 31, соглашение № 075-03-2023-162/1.

Ekaterina Pavlovna Krasolobova

State Agrarian University of Northern Trans-Urals, Tyumen, Russia
krasolobovaep@gausz.ru

MORPHOLOGICAL FEATURES OF THE KIDNEYS OF DAY-OLD TURKEY CHICKS OF HYBRID CONVERTER AND HYBRID CONVERTER NOVO CROSSES

Kidneys of poultry, in particular turkeys, are poorly studied in terms of morphology and histology depending on age and cross. The aim of the study is to investigate the anatomical and histological features of the kidney structure in day-old turkey chicks of the Hybrid Converter and Hybrid Converter novo crosses. The studies were conducted at the Department of Anatomy and Physiology of the Northern Trans-

Urals State Agrarian University. The objects of the study were kidneys of 1-day-old turkeys of the Hybrid Converter ($n = 5$) and Hybrid Converter novo ($n = 5$) crosses. To accomplish the tasks, a set of anatomical and morphometric research methods was used. Fixation of the obtained material and histological studies were carried out according to generally accepted methods. Microscopic studies were carried out using a Micros microscope, and the HAYEAR program was used to measure the main parameters of the kidney structures. As a result, it was found that the relative weight of the Hybrid Converter cross is 0.13 % higher than that of the Hybrid Converter novo, while the weight of the left kidney in chickens of both crosses is greater than the absolute weight of the right kidney. The length and width of the left lobes of the kidney are greater in Hybrid Converter chickens, and in the right lobes, the length of the cranial and medial lobes, as well as the width of the cranial, medial and caudal lobes are greater in Hybrid Converter novo chickens. All types of glomeruli in day-old Hybrid Converter chickens are smaller than in Hybrid Converter novo chickens: superficial renal corpuscles – by 25.1 %, intracortical renal corpuscles – by 6.48, juxtamedullary renal corpuscles – by 3.37 %.

Keywords: anatomy, histology, morphometry, kidneys, turkeys, cross, study, nephrons, tubules

For citation: Krasnolobova E.P. Morphological features of the kidneys of day-old turkey chicks of Hybrid Converter and Hybrid Converter novo crosses // Bulliten KrasSAU. 2024;(8): 92–98 (In Russ.). DOI: 10.36718/1819-4036-2024-8-92-98.

Acknowledgments: research work was carried out under the state contract "Study of adaptation mechanisms and methods for increasing the productivity of turkeys in the conditions of the Northern Trans-Urals", reg. number I124011600055-7, topic code 31, agreement No. 075-03-2023-162/1.

Введение. Отрасль индейководства в мире, России и Тюменской области набирает обороты [1–4]. Одними из популярных кроссов являются Hybrid Converter и Hybrid Converter novo – тяжелые кроссы белой широкогрудой индейки, которые были выведены селекционными работниками ведущей канадской компании Hendrix Genetics, мировым лидером по селекции и выведению новых пород индейки [5].

Органы мочевого выделения имеют особое значение в системе гомеостаза. Птицы уникальны среди позвоночных с точки зрения осморегуляции, поскольку у них нет отдельного органа, в котором моча могла бы храниться до тех пор, пока она не будет выведена из организма, или где можно было бы осуществить постренальную модификацию мочи, т. е. у птиц нет мочевого пузыря. Птицы используют три органа или системы органов для поддержания гомеостаза общей воды в организме: почки, нижний отдел желудочно-кишечного тракта и солевые железы носа или глазницы. Почки сами по себе не сохраняют большое количество воды, вырабатывая мочу, которая значительно более концентрирована, чем плазма. При отсутствии мочевого пузыря почечный выброс поступает в нижние отделы желудочно-кишечного тракта, где может существенно видоизменяться [6]. Следовательно, неудивительно, что дисфункция почек может привести к серьезным проблемам в бройлерной отрасли [7].

Почки птиц имеют свои особенности строения. Однако макро- и микроскопические особенности строения почек у индеек в зависимости от кросса, а также в возрастном аспекте изучены крайне мало. В работах М.В. Первенечкой с соавт. было описано, что почки индейки, ведущей наземно-древесный образ жизни в зарослях растительности, имеют добавочную долю [8]. У индейки широкогрудой отмечаются краниальная, добавочная, средняя и каудальная доли почек. Относительная масса – 0,65 %. Кортикальная зона почки составляет 83,5 % [9].

С.Н. Warui (1989) при гистологическом исследовании, в т. ч. почек индейки обыкновенной (*Meleagris gallopavo*), было обнаружено, что птичья почка состоит из очень крупной коры (диапазон 71–81 %), относительно небольшого мозгового вещества (диапазон 5–15 %), кровеносных сосудов крупных капилляров (диапазон 10–13 %) и небольшого объема мочеточника и мочеточниковых протоков (диапазон 1–3 %). У всех птиц средние объемные доли компонентов почек были следующими: кора – 77 %; мозговое вещество – 10; кровеносные сосуды крупных капилляров – 12; мочеточник и мочеточниковые протоки – 1 % [10].

Поэтому изучение макро- и микроморфологии почек у индеек, а в частности у высокопродуктивных кроссов, в постнатальном онтогенезе крайне актуально.

Цель исследований – изучить анатомо-гистологические особенности строения почек у суточных цыплят индеек кроссов Hybrid Converter и Hybrid Converter novo.

Объекты и методы. Научно-исследовательская работа выполнена в период с 2022 по 2023 г. в условиях лаборатории кафедры анатомии и физиологии ФГБОУ ВО ГАУ Северного Зауралья.

Проведены морфометрические исследования и отобран материал для анатомо-морфологического и гистологического исследований. Морфологические исследования описательного характера дополняли морфометрией [3, 4]. Объектами исследований служили почки индеек 1-суточного возраста кроссов Hybrid Converter (n = 5) и Hybrid Converter novo (n = 5). Изучали линейные размеры почек. Замеры линейных параметров делали с помощью штангенциркуля. Отбирали материал для гистологических исследований в 10 % забуференном формалине. Далее проводили стандартную гис-

тологическую проводку. Полученные блоки нарезали на микротоме «Ротмик 2М» толщиной 5 мкм. Проводили окрашивание гематоксилином и эозином. При гистологических исследованиях проводили подсчет структурных элементов и определение размера морфоструктур. Микроскопические исследования осуществляли микроскопом «Micros» при увеличении в 200 раз в 10 полях зрения правильно ориентированных срезов [11]. Замеры основных гистоструктур почек осуществлялся с помощью программы HAYEAR. Весь полученный материал был подвергнут статистической обработке.

Результаты и их обсуждение. Почки суточных индюшат обоих кроссов парные, темно-коричневого цвета, лежат внутри тазовой кости по ее обеим сторонам в срединной плоскости ретроперитонеально, с вентральной поверхности покрыты серозной оболочкой (рис. 1). Имеются четыре доли: краниальная, добавочная, средняя, каудальная.

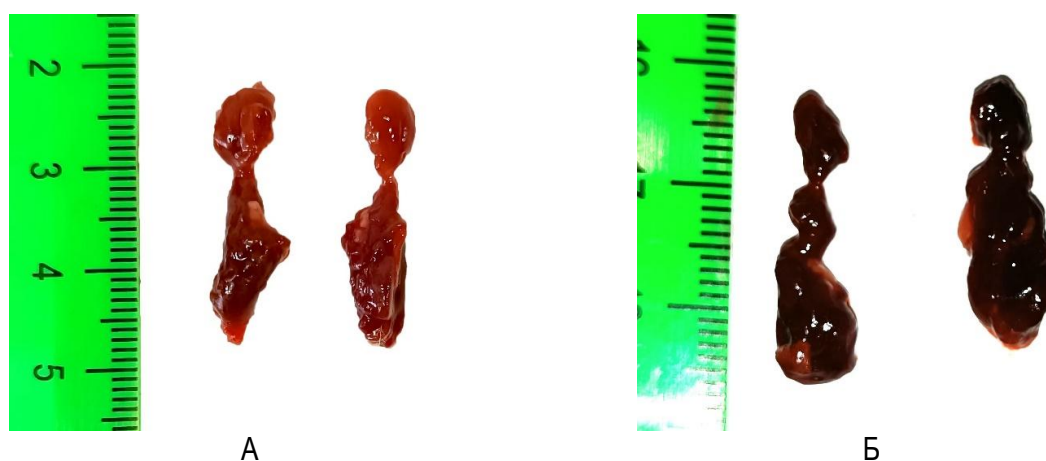


Рис. 1. Почки с вентральной стороны 1-суточных цыплят Hybrid Converter (А) и Hybrid Converter novo (Б)

При сравнении было выяснено, что относительная масса у кросса Hybrid Converter на 0,13 % выше, чем у Hybrid Converter novo, при этом масса левой почки у цыплят обоих кроссов больше, чем абсолютная масса правой (рис. 2).

При морфометрии долей почек суточных цыплят было определено, что длина и ширина левых долей почки больше у цыплят Hybrid Converter, а в правых долях длина краниальной и медиальной долей, а также ширина краниаль-

ной, медиальной и каудальной долей больше у цыплят Hybrid Converter novo (рис. 3).

При гистологическом исследовании почек было определено, что в суточном возрасте происходит активный морфогенез и имеются элементы, характерные для диффинитивной почки (рис. 4). Под капсулой и между дольками имеются участки нефрогенной камбиальной ткани. Во всех элементах почки видны многочисленные митозы из-за активного роста.

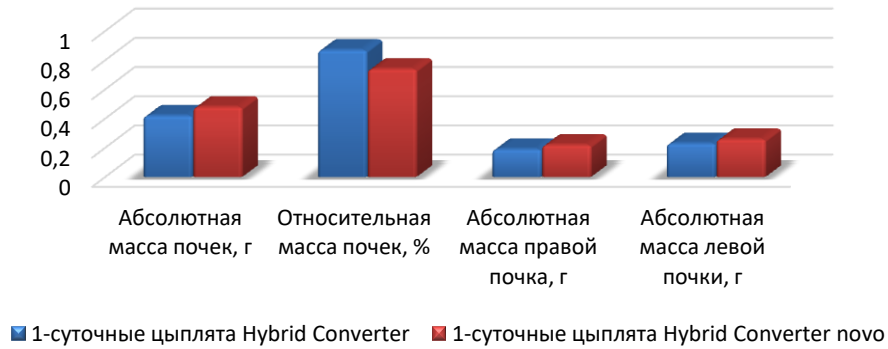


Рис. 2. Масса почек 1-суточных цыплят Hybrid Converter и Hybrid Converter novo

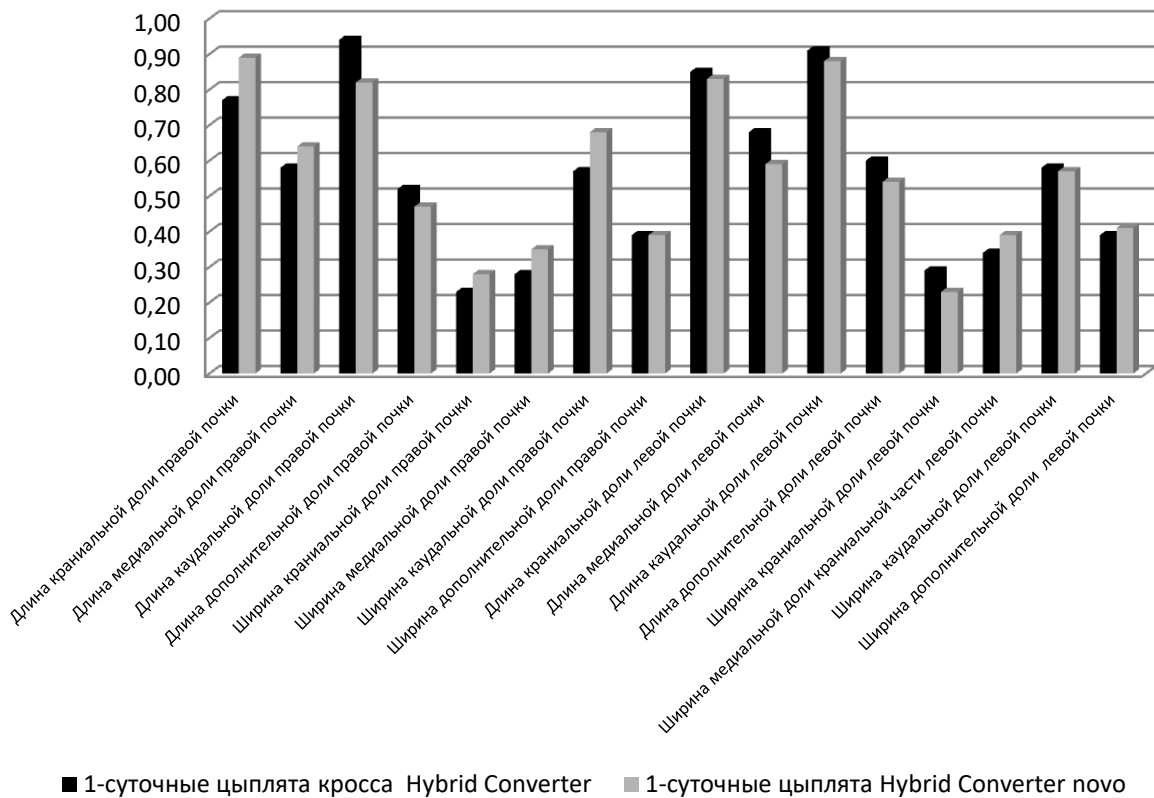


Рис. 3. Морфометрия почек 1-суточных цыплят Hybrid Converter и Hybrid Converter novo

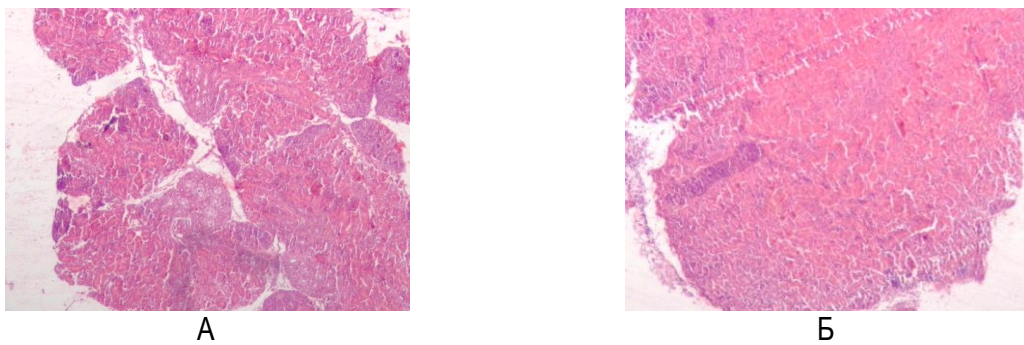


Рис. 4. Почки с вентральной стороны 1-суточных цыплят Hybrid Converter (А) и Hybrid Converter novo (Б). Окраска гематоксилин-эозин. Ув. ×10

При исследовании гистологических особенностей и размеров клубочков была взята классификация по Г.А. Хонину [11], Д.С. Боркивец [12]. В результате было определено, что у представителей обоих кроссов имеются три вида канальцев – суперфициальные почечные тельца (в камбиальном слое) (СПФ), интракортикальные почечные тельца (в средней части) (ИПТ) и

юкстамедуллярные почечные тельца (на границе коркового и мозгового слоев) (ЮПТ).

При изучении клубочков было выяснено, что все виды клубочков у суточных цыплят Hybrid Converter меньше, чем у цыплят Hybrid Converter novo (рис. 5): СПФ – на 25,1 %; ИПТ – на 6,48; ЮПТ – на 3,37 %.

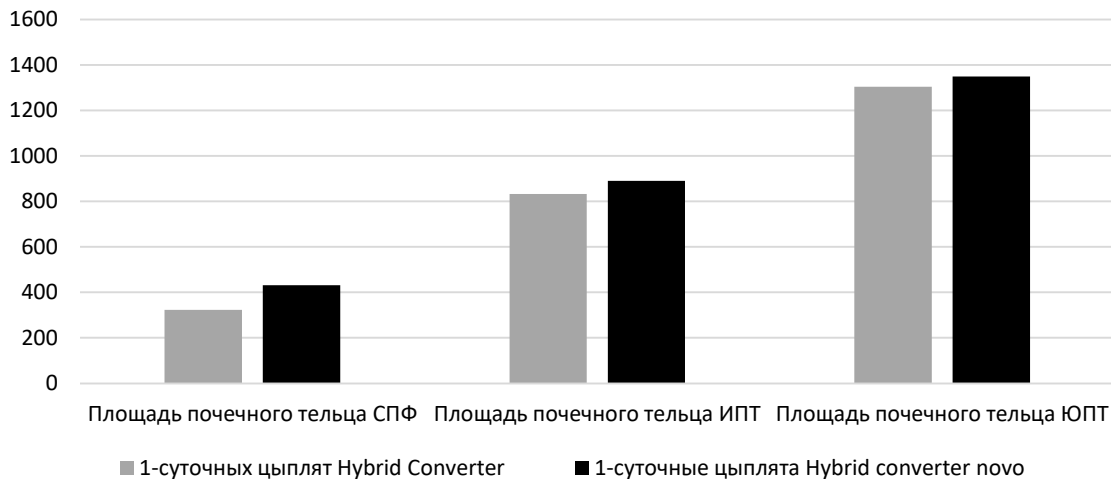


Рис. 5. Площадь почечного тельца 1-суточных цыплят, мкм²

При исследовании канальцев было выяснено, что у цыплят кросса Hybrid Converter показатели увеличиваются по мере перехода одного вида канальцев в другие, у цыплят Hybrid Converter novo самыми большими показателями

обладают проксимальные извитые канальца, затем прямые (табл.). Все это указывает на различную активность роста гистоструктур почек у разных кроссов.

Морфометрия гистологических структур почек

Показатель	1-суточные цыплята Hybrid Converter			1-суточные цыплята Hybrid Converter novo		
	Проксимальные извитые канальцы	Дистальные извитые канальцы	Прямые канальцы	Проксимальные извитые канальцы	Дистальные извитые канальцы	Прямые канальцы
Площадь канальца, мкм ²	447,46±4,26	897,11±4,6	4758,36±10,35	2726,36±28,09	483,13±19,09	909,84±38,43
Высота эпителиоцита, мкм	7,97±0,08	6,22±0,04	10,81±0,09	21,53±0,22	5,51±0,06	2,47±0,04
Площадь ядра эпителиоцита, мкм ²	15,06±0,06	7,25±0,07	43,37±0,52	23,76±0,43	6,25±0,06	3,48±0,08

Морфометрический анализ дает углубленное изучение сравнительной морфологии почек индеек кроссов Hybrid Converter и Hybrid Converter novo. Это показывает, что представители одного рода могут отличаться по морфометрическим показателям, но это не отражается на их жизнедеятельности.

Заключение. Таким образом, изучив анатомо-гистологическое строение, получили следующие результаты:

- относительная масса у кросса Hybrid Converter на 0,13 % выше, чем у Hybrid Converter novo, при этом масса левой почки у цыплят обоих кроссов больше, чем абсолютная масса правой;
- длина и ширина левых долей почки больше у цыплят Hybrid Converter, а в правых долях длина краниальной и медиальной долей, а также ширина краниальной, медиальной и каудальной долей больше у цыплят Hybrid Converter novo;
- все виды клубочков у суточных цыплят Hybrid Converter меньше, чем у цыплят Hybrid Converter novo СПФ, на 25,1%; ИПТ – на 6,48; ЮПТ – на 3,37 %.
- различная активность роста канальцев почек.

Список источников

1. Сохранение производственных показателей у цыплят-бройлеров в условиях теплового стресса / Г.Ю. Бабин [и др.] // Аграрная наука. 2022. № 1. С. 19–23. DOI: 10.32634/0869-8155-2022-355-1-19-23.
2. Гончаренко О.Н., Веремеева С.А. Основные этапы развития ветеринарной анатомии в Тюменской области // Вестник КрасГАУ. 2020. № 7 (160). С. 145–150. DOI: 10.36718/1819-4036-2020-7-145-150.
3. Анатомо-гистологические параметры печени бройлеров при стрессе / С.В. Козлова [и др.] // Вестник КрасГАУ. 2021. № 5 (170). С. 109–115. DOI: 10.36718/1819-4036-2021-5-109-115.
4. Морфологические особенности селезенки цыплят-бройлеров при использовании иммуностимулирующих препаратов / С.В. Козлова [и др.] // Вестник КрасГАУ. 2022. № 9

- (186). С. 171–178. DOI: 10.36718/1819-4036-2022-9-171-178.
5. Особенности адаптации организма индеек в условиях птицефабрики / С.В. Козлова [и др.] // Международный вестник ветеринарии. 2023. № 4. С. 276–284. DOI: 10.52419/issn2072-2419.2023.4.276.
6. Braun E.J. Osmoregulatory systems of birds // *Sturkie's avian physiology*. Academic Press, 2015. С. 285–300.
7. Biochemical and morphological attributes of broiler kidney in response to dietary glucocorticoid, dexamethasone / N. Sultana [et al.] // *Saudi journal of biological sciences*. 2021. Т. 28, №. 12. С. 6721–6729.
8. Первенецкая М.В., Фоменко Л.В. Особенности морфологии почек у индейки широкогрудой и утки пекинской // Международный вестник ветеринарии. 2020. № 2. С. 174–178.
9. Первенецкая М.В., Власенко В.С. Гистологическое строение почек у индейки широкогрудой // Вестник Омского государственного аграрного университета. 2021. № 2. С. 64–69.
10. Warui C.N. Light microscopic morphometry of the kidneys of fourteen avian species // *Journal of anatomy*. 1989. Т. 162. С. 19.
11. Хонин Г.А., Барашкова С.А., Семченко В.В. Морфологические методы исследования в ветеринарной медицине. Омск: Омская областная типография, 2004. 198 с.
12. Боркивец Д.С. Морфология и васкуляризация почек у кур кросса «Сибиряк-2» в постнатальном онтогенезе: дис. ... канд. ветеринар. наук. Омск, 2015. 181 с.

References

1. Sohranenie proizvodstvennyh pokazatelej u cyplyat-brojlerov v usloviyah teplovogo stressa / G.Yu. Babin [i dr.] // *Agramaya nauka*. 2022. № 1. S. 19–23. DOI: 10.32634/0869-8155-2022-355-1-19-23.
2. Goncharenko O.N., Veremeeva S.A. Osnovnye `etapy razvitiya veterinarnoj anatomii v Tyumenskoj oblasti // *Vestnik KrasGAU*. 2020. № 7 (160). S. 145–150. DOI: 10.36718/1819-4036-2020-7-145-150.
3. Anatomo-gistologicheskie parametry pecheni brojlerov pri stresse / S.V. Kozlova [i dr.] //

- Vestnik KrasGAU. 2021. № 5 (170). S. 109–115. DOI: 10.36718/1819-4036-2021-5-109-115.
4. Morfologicheskie osobennosti selezenki cyplyatbrojlerov pri ispol'zovanii immunostimuliruyuschih preparatov / S.V. Kozlova [i dr.] // Vestnik KrasGAU. 2022. № 9 (186). S. 171–178. DOI: 10.36718/1819-4036-2022-9-171-178.
 5. Osobennosti adaptacii organizma indeek v usloviyah pticefabriki / S.V. Kozlova [i dr.] // Mezhdunarodnyj vestnik veterinarii. 2023. № 4. S. 276–284. DOI: 10.52419/issn2072-2419.2023.4.276.
 6. Braun E.J. Osmoregulatory systems of birds // Sturkie's avian physiology. Academic Press, 2015. S. 285–300.
 7. Biochemical and morphological attributes of broiler kidney in response to dietary glucocorticoid, dexamethasone / N. Sultana [et al.] // Saudi journal of biological sciences. 2021. T. 28, №. 12. S. 6721–6729.
 8. Perveneckaya M.V., Fomenko L.V. Osobennosti morfologii poček u indejki širokogrudoj i utki pekinskoj // Mezhdunarodnyj vestnik veterinarii. 2020. № 2. S. 174–178.
 9. Perveneckaya M.V., Vlasenko V.S. Gistologicheskoe stroenie poček u indejki širokogrudoj // Vestnik Omskogo gosudarstvennogo agrarnogo universiteta. 2021. № 2. S. 64–69.
 10. Warui C.N. Light microscopic morphometry of the kidneys of fourteen avian species // Journal of anatomy. 1989. T. 162. S. 19.
 11. Honin G.A., Barashkova S.A., Semchenko V.V. Morfologicheskie metody issledovaniya v veterinarnoj medicine. Omsk: Omskaya oblastnaya tipografiya, 2004. 198 s.
 12. Borkivec D.S. Morfologiya i vaskulyarizaciya poček u kur krossa «Sibiryak-2» v postnatal'nom ontogeneze: dis. ... kand. veterinar. nauk. Omsk, 2015. 181 s.

Статья принята к публикации 18.03.2024 / The article accepted for publication 18.03.2024.

Информация об авторах:

Екатерина Павловна Краснолобова, доцент кафедры анатомии и физиологии, кандидат ветеринарных наук, доцент

Information about the authors:

Ekaterina Pavlovna Krasnolobova, Associate Professor at the Department of Anatomy and Physiology, Candidate of Veterinary Sciences, Docent

