Научная статья/Research Article
УДК 619:611.018:616-097:618.36]:636.42/.48
DOI: 10.36718/1819-4036-2024-2-181-185

Александр Викторович Агарков[1✉], **Николай Викторович Агарков**[2],
Диана Александровна Глущенко[3]
[1,2,3]Ставропольский государственный аграрный университет, Ставрополь, Россия
[1]agarkov_a.v@mail.ru
[2]agarkov_n.v@mail.ru
[3]dianasivalneva@yandex.ru

ИЗУЧЕНИЕ РЕЦЕПТИВНОСТИ ПЛАЦЕНТАРНОЙ ТКАНИ СВИНОМАТОК РАЗЛИЧНОЙ ФЕРМЕНТАТИВНОЙ АКТИВНОСТИ НА ОСНОВАНИИ ИММУНОГИСТОХИМИЧЕСКИХ МЕТОДОВ ИССЛЕДОВАНИЯ

Цель исследования – изучение рецептивности плацентарной ткани с применением иммуногистохимических методов исследования. Данная группа диагностических методов позволяет устанавливать патогенез и патоморфологию до явных клинических проявлений с определением маркеров, являющихся важным элементом структуры фетоплацентарного комплекса и его функционирования. Установлено изменение эндотелиальных структур плаценты в виде экспрессивных различий базальной части ворсин хориона и дефекта синцитиокапиллярных мембран и эндотелия капилляров ворсин. В группе животных с высокой ферментативной активностью плацентарной ткани выявлены CD34 – иммунопозитивные структуры в парацентральных зонах ворсин хориона у 87 % особей. Этот факт обуславливает дистрофические процессы в стенках сосудов плаценты и указывает на патоморфологические изменения плацентарного барьера. Экспрессия CD34 иммунопозитивных клеток в эндотелиальном сосудистом слое хориона проведена путем иммуногистохимического исследования в системе проводки и инкубации с антителами по протоколу от производителя, с мышиными моноклональными антителами к CD34 – CD34 Mouse Monoclonal Antibody. Использование предложенных подходов по CD-типированию фетоплацентарного комплекса в зависимости от ферментативной активности плаценты позволит устанавливать нарушения и патологические состояния с целью предотвращения ранних репродуктивных потерь у сельскохозяйственных животных. Выявление характерных условий плацентации с именным рецептивным профилем дает возможность объективно оценить иммуногенные и реактивные возможности новорожденного организма, а также конкретизировать тактику последующих беременностей у продуктивных животных.

Ключевые слова: *рецептивный профиль плаценты, маркер CD34, внутриутробный период развития, плацентарная ферментативность, свиноматки, иммуногистохимия*

Для цитирования*: Агарков А.В., Агарков Н.В., Глущенко Д.А.* Изучение рецептивности плацентарной ткани свиноматок различной ферментативной активности на основании иммуногистохимических методов исследования // Вестник КрасГАУ. 2024. № 2. С. 181–185. DOI: 10.36718/1819-4036-2024-2-181-185.

Alexander Viktorovich Agarkov[1✉], **Nikolai Viktorovich Agarkov**[2],
Diana Aleksandrovna Glushchenko[3]
[1,2,3]Stavropol State Agrarian University, Stavropol, Russia
[1]agarkov_a.v@mail.ru
[2]agarkov_n.v@mail.ru
[3]dianasivalneva@yandex.ru

© Агарков А.В., Агарков Н.В., Глущенко Д.А., 2024
Вестник КрасГАУ. 2024. № 2. С. 181–185.
Bulliten KrasSAU. 2024;(2):181–185.

STUDYING THE SOWS' PLACENTAL TISSUE RECEPTIVITY WITH DIFFERENT ENZYMATIVE ACTIVITIES BASED ON IMMUNOHISTOCHEMICAL RESEARCH METHODS

The purpose of research is to study the receptivity of placental tissue using immunohistochemical research methods. This group of diagnostic methods makes it possible to establish pathogenesis and pathomorphology before obvious clinical manifestations with the determination of markers that are an important element of the structure of the fetoplacental complex and its functioning. A change in the endothelial structures of the placenta was established in the form of expressive differences in the basal part of the chorionic villi and a defect in the syncytiocapillary membranes and endothelium of the villi capillaries. In the group of animals with high enzymatic activity of placental tissue, CD34 – immunopositive structures were detected in the paracentral zones of the chorionic villi in 87 % of individuals. This fact causes dystrophic processes in the walls of the placental vessels and indicates pathomorphological changes in the placental barrier. The expression of CD34 immunopositive cells in the endothelial vascular layer of the chorion was carried out by immunohistochemical study in a wiring system and incubation with antibodies according to the protocol from the manufacturer, with mouse monoclonal antibodies to CD34 – CD34 Mouse Monoclonal Antibody. The use of the proposed approaches for CD typing of the fetoplacental complex, depending on the enzymatic activity of the placenta, will make it possible to identify disorders and pathological conditions in order to prevent early reproductive losses in farm animals. Identification of characteristic conditions of placentation with a specific receptive profile makes it possible to objectively assess the immunogenic and reactive capabilities of the newborn organism, as well as to specify the tactics of subsequent pregnancies in productive animals.

***Keywords**: receptive profile of the placenta, marker CD34, intrauterine period of development, placental enzymatic activity, sows, immunohistochemistry*

***For citation:** Agarkov A.V., Agarkov N.V., Glushchenko D.A.* Studying the sows' placental tissue receptivity with different enzymative activities based on immunohistochemical research methods // Bulliten KrasSAU. 2024;(2): 181–185 (In Russ.). DOI: 10.36718/1819-4036-2024-2-181-185.

Введение. Важной особенностью полноценного развития новорожденного молодняка сельскохозяйственных продуктивных животных является взаимоотношение плода и материнского организма с формированием закономерной плацентарной связи [1–3].

Во время беременности материнский организм подвергается влиянию значительного спектра различных определяющих факторов. При этом разная интенсивность и продолжительность их действия вызывают отрицательные сдвиги адаптации фетоплацентарнорго комплекса и могут привести к патологии беременности [4, 5].

Плацентарные условия между материнским организмом и развивающимся плодом образуются на ранних стадиях эмбрионального периода и продолжаются до завершения внутриутробного развития. Изменения, связанные с ростом и развитием плода, сопровождаются существенными функциональными и морфологическими преобразованиями (обменные процессы усложняются, уровень гуморальных компонентов усиливается, клеточные и тканевые процессы претерпевают высокую дифференцировку) [6, 7].

Исследования ученых выявили прямую взаимосвязь уровня жизнеспособности плода с изменениями в плацентарной ткани. Однако изучение рецептивности плацентарной ткани в проведенных исследованиях не отражено. Выявление характерных условий плацентации с именным рецептивным профилем дает возможность объективно оценить адаптивные возможности новорожденного организма, а также конкретизировать тактику последующих беременностей у животных [8–10].

В современных условиях значительно увеличился интерес к иммуногистохимическим методам исследования у животных. Данная группа диагностических методов позволяет устанавливать патогенез и патоморфологию до явных клинических проявлений с определением маркеров, являющихся важным элементом структуры фетоплацентарного комплекса и его функционирования.

Цель исследования – изучение рецептивности плацентарной ткани свиноматок различной ферментативной активности на основании иммуногистохимических методов исследования.

Объекты и методы. Опыты проводили на базе свиноводческого хозяйства СПК Гущенко Краснодарского края, благополучного по инфекционным и инвазионным заболеваниям. Объектом исследования выступали плаценты 10 свиноматок крупной белой породы. Предметом исследования являлся рецептивный профиль плацентарной ткани свиноматок различной кратности опоросов и плодоношений. В репрезентативную выборку были определены свиноматки с различной ферментативной активностью плацентарной ткани: первая группа с высокой активностью плацентарной карбоксипептидазы (среднее значение 8,48±0,11 ед.) и вторая группа с низкой активностью плацентарной карбоксипептидазы (среднее значение 2,70±0,25 ед.)

Материал фиксировали в 10 %-м буферном растворе формалина. Экспрессию CD34 иммунопозитивных клеток в эндотелиальном сосудистом слое хориона проводили путем иммуногистохимического исследования в системе проводки и инкубации с антителами по протоколу от производителя (Dako – USA), с мышиными моноклональными антителами к CD34 – CD34 Mouse Monoclonal Antibody – фл., конц. 0,5 (мл), с применением промывного буфера ТРИС 20Х кратный для ИГХ + ТВИН20 – 20Х TBS IHC Wash Buffer + Tween 20 – фл. конц. 1000,0 мл.

Результаты и их обсуждение. При проведении иммуногистохимического исследования плацент свиноматок выявлены различия в экспрессивной активности маркера CD34 в ворсинах хориона. Высокая оптическая плотность свидетельствует о патологии эндотелия (рис. 1, 2).

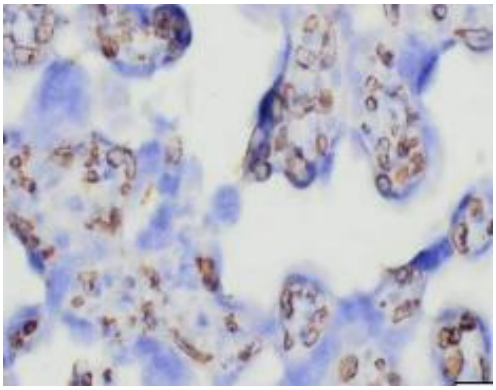

Рис. 1. Экспрессия CD34 в хорионе свиноматок группы с активностью плацентарной карбоксипептидазы (ср. значение 8,48±0,11 ед.)

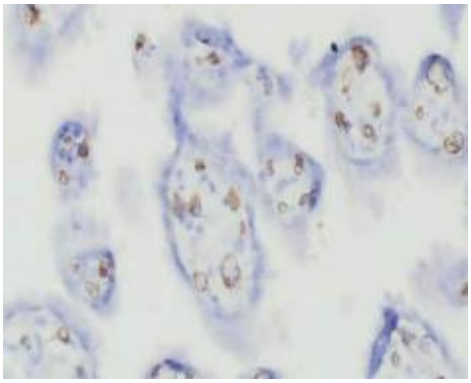

Рис. 2. Экспрессия CD34 в хорионе свиноматок группы с активностью плацентарной карбоксипептидазы (ср. значение 2,70±0,25 ед.)

Экспрессия иммунопозитивных структур маркера CD34 определялась в виде окрашенных ядер в коричневый цвет хориальной оболочки.

Различный уровень ферментативной активности плацентарной ткани проявился в изменении уровня экспрессии маркера CD34, отраженного в диаграмме (рис. 3).

Выявление экспрессивных структур маркера CD34 позволяет сделать вывод о важном аспекте изучения иммунорецептивного профиля плацентарной ткани как нового критерия патологического состояния фетоплацентарного комплекса.

Установлено изменение эндотелиальных структур плаценты в виде различного уровня экспрессии базальной части ворсин хориона, из этого делаем вывод о дефекте эндотелия капилляров ворсин. В группе животных с высокой ферментативной активностью плацентарной ткани выявлены CD34 – иммунопозитивные структуры в парацентральных зонах ворсин хориона у 87 % особей с высокой активностью плацентарной карбоксипептидазы (ср. значение 8,48±0,11 ед.). Этот факт обуславливает дистрофические процессы в стенках сосудов плаценты и указывает на патоморфологические изменения плацентарного барьера.

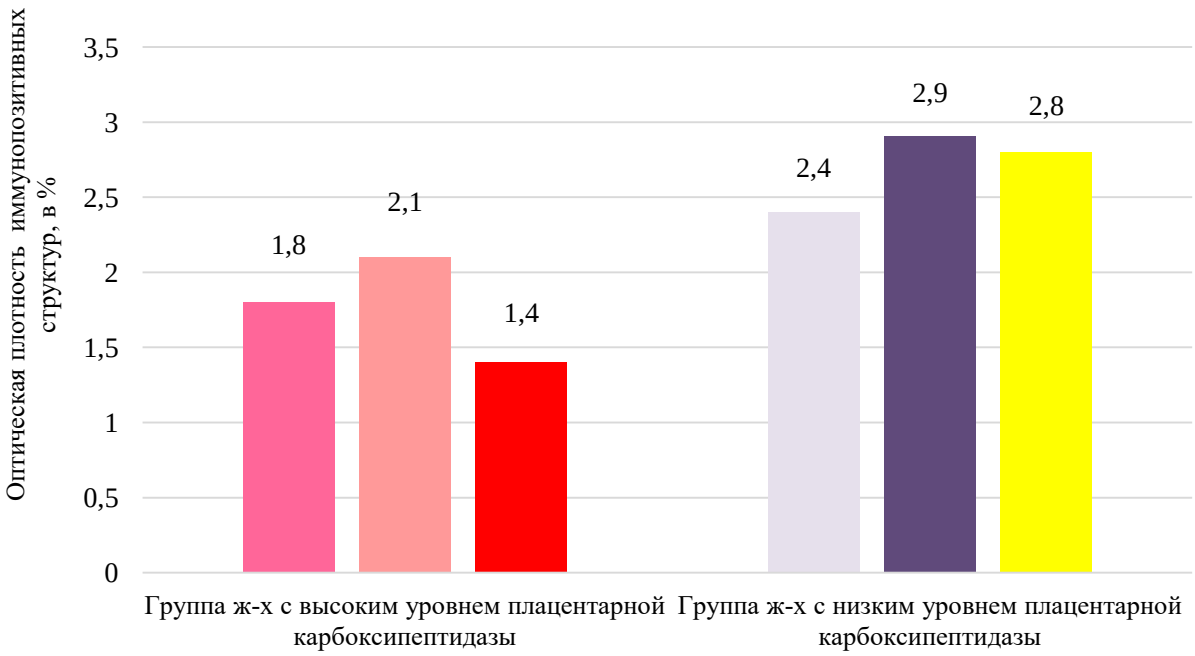

Рис. 3. Площадь экспрессии эндотелиального маркера CD34 в ворсинах хориона свиноматок групп сравнения

Заключение. Использование предложенных подходов по CD-типированию фетоплацентарного комплекса в зависимости от ферментативной активности плаценты позволит устанавливать нарушения и патологические состояния с целью предотвращения ранних репродуктивных потерь у сельскохозяйственных высокопродуктивных животных.

Список источников

1. Novel pathways for implantation and establishment and maintenance of pregnancy in mammals / *F.W. Bazer* [et al.] // Mol. Hum. Reprod. 2010. № 16 (3). P.135–152.
2. Immunohistochemical detection of SWC3, CD2, CD3, CD4 and CD8 antigens in paraformaldehyde fixed and paraffin embedded porcine lymphoid tissue / *J. Tingstedt* [et al.] // Vet. Immunol. Immunopathol. 2003. Vol. 94, № 4. P. 123–132.
3. Effects of prenatal stress on cellular and humoral immune responses in neonatal pigs / *M. Tuchscherer* [et al.] // Vet Immunol Immunopathol. 2002. Vol. 86, № 3. P. 195–203.
4. *Bidarimath M., Tayade C.* Pregnancy and spontaneous fetal loss: A pig perspective // Mol. Reprod. Dev. 2017. Vol. 84, № 9. P. 856–869.
5. Colostral antibody-mediated and cell-mediated immunity contributes to innate and antigen-specific immunity in piglets / *M. Bandrick* [et al.] // Dev. Comp. Immunol. 2014. Vol. 43, № 1. P. 114–120.
6. A novel real-time pcr assay for quantitative detection of campylobacter fetus based on ribosomal sequences / *G. Iraola* [et al.] // BMC Veterinary Research. 2016. Vol. 12. P. 103–111.
7. Гистологическая техника / *В.В. Семченко* [и др.]. Омск: Омская областная типография, 2006. 290 с.
8. *Burchard J., Randall G., Downey B.* Production of prostaglandin by late-gestation porcine placental cells *in vitro* // J. Reprod. Fertil. 1992. Vol. 95, № 1. P. 167–173.
9. Maternal nutrition modulates fetal development by inducing placental efficiency changes in gilts / *L. Che* [et al.] // BMC Genomics. 2017. Vol. 18, № 1. P. 1–14.
10. Phagocytic activity in blood and proliferation of peripheral blood lymphocytes during the perinatal period in primiparous sows / *B. Jakovac-Strajn* [et al.] // J. Anim Physiol Anim Nutr. 2011. Vol. 95, № 3. P. 328–334.

References

1. Novel pathways for implantation and establishment and maintenance of pregnancy in mammals / *F.W. Bazer* [et al.] // Mol. Hum. Reprod. 2010. № 16 (3). P.135–152.
2. Immunohistochemical detection of SWC3, CD2, CD3, CD4 and CD8 antigens in paraformaldehyde fixed and paraffin embedded porcine lymphoid tissue / *J. Tingstedt* [et al.] // Vet. Immunol. Immunopathol. 2003. Vol. 94, № 4. P. 123–132.
3. Effects of prenatal stress on cellular and humoral immune responses in neonatal pigs / *M. Tuchscherer* [et al.] // Vet Immunol Immunopathol. 2002. Vol. 86, № 3. P. 195–203.
4. *Bidarimath M., Tayade C.* Pregnancy and spontaneous fetal loss: A pig perspective // Mol. Reprod. Dev. 2017. Vol. 84, № 9. P. 856–869.
5. Colostral antibody-mediated and cell-mediated immunity contributes to innate and antigen-specific immunity in piglets / *M. Bandrick* [et al.] // Dev. Comp. Immunol. 2014. Vol. 43, № 1. P. 114–120.
6. A novel real-time pcr assay for quantitative detection of campylobacter fetus based on ribosomal sequences / *G. Iraola* [et al.] // BMC Veterinary Research. 2016. Vol. 12. P. 103–111.
7. Gistologicheskaya tehnika / *V.V. Semchenko* [i dr.]. Omsk: Omskaya oblastnaya tipografiya, 2006. 290 s.
8. *Burchard J., Randall G., Downey B.* Production of prostaglandin by late-gestation porcine placental cells *in vitro* // J. Reprod. Fertil. 1992. Vol. 95, № 1. P. 167–173.
9. Maternal nutrition modulates fetal development by inducing placental efficiency changes in gilts / *L. Che* [et al.] // BMC Genomics. 2017. Vol. 18, № 1. P. 1–14.
10. Phagocytic activity in blood and proliferation of peripheral blood lymphocytes during the perinatal period in primiparous sows / *B. Jakovac-Strajn* [et al.] // J. Anim Physiol Anim Nutr. 2011. Vol. 95, № 3. P. 328–334.

Статья принята к публикации 05.06.2023 / The article accepted for publication 05.06.2023.

Информация об авторах:

Александр Викторович Агарков[1], заместитель декана по учебной работе факультета ветеринарной медицины, профессор кафедры терапии и фармакологии, доктор биологических наук, доцент
Николай Викторович Агарков[2], доцент кафедры паразитологии и ветсанэкспертизы, анатомии и патанатомии, кандидат биологических наук
Диана Александровна Глущенко[3], аспирант кафедры терапии и фармакологии

Information about the authors:

Alexander Viktorovich Agarkov[1], Deputy Dean for Academic Affairs at the Faculty of Veterinary Medicine, Professor at the Department of Therapy and Pharmacology, Doctor of Biological Sciences, Docent
Nikolai Viktorovich Agarkov[2], Associate Professor at the Department of Parasitology and Veterinary Sanitary Expertise, Anatomy and Pathanatomy, Candidate of Biological Sciences
Diana Aleksandrovna Glushchenko[3], Postgraduate student at the Department of Therapy and Pharmacology