

**Екатерина Павловна Краснолобова**

Государственный аграрный университет Северного Зауралья, доцент кафедры анатомии и физиологии, кандидат ветеринарных наук, Тюмень, Россия, krasnolobovaep@gausz.ru

**Светлана Александровна Веремеева**

Государственный аграрный университет Северного Зауралья, доцент кафедры анатомии и физиологии, кандидат ветеринарных наук, доцент, Тюмень, Россия, veremeevasa@gausz.ru

**Наталья Анатольевна Череменина**

Государственный аграрный университет Северного Зауралья, доцент кафедры анатомии и физиологии, кандидат биологических наук, доцент, Тюмень, Россия, cheremeninana@gausz.ru

**ПАТОМОРФОЛОГИЧЕСКИЕ ОСОБЕННОСТИ ВНУТРЕННИХ ОРГАНОВ ПОПУГАЯ  
ПРИ АСПЕРГИЛЛЕЗЕ**

*К числу опасных инфекционных заболеваний относится аспергиллез. Аспергиллез – заболевание различных видов домашних и диких птиц и редко млекопитающих. Клинически он характеризуется как острый или хронический микоз, протекающий при наличии поражения органов дыхания и не только. Цель работы – исследовать патоморфологические особенности внутренних органов попугая при аспергиллезе. Исследования проводились на кафедре анатомии и физиологии Государственного аграрного университета Северного Зауралья. Объектами исследований служили трупы попугаев с установленным диагнозом аспергиллез, приобретенные в ветеринарной клинике при данной кафедре. Для выполнения поставленных задач был использован комплекс анатомических и морфометрических методов исследования. Макроморфометрические методы заключались в определении линейных параметров внутренних органов, их долей, длины, ширины при помощи миллиметровой линейки. Фиксацию полученного материала и гистологические исследования проводили по общепринятым методикам. Аспергиллез в хронической форме у попугаев характеризуется миокардитом, что проявляется гистологически выраженным отеком и наличием лейкоцитов. В почках отмечался серозный гломерулонефрит. А также наблюдались признаки, характерные для хронической сердечной недостаточности (печень уплотнена, отмечается венозный застой, на периферии долек клетки печени находятся в состоянии дистрофии).*

**Ключевые слова:** попугай, аспергиллез, патологическая картина, гистология, печень, сердце, почки.

**Ekaterina P. Krasnolobova**

State Agrarian University of the Northern Trans-Urals, Associate Professor at the Department of Anatomy and Physiology, Candidate of Veterinary Sciences, Tyumen, Russia, krasnolobovaep@gausz.ru

**Svetlana A. Veremeeva**

State Agrarian University of the Northern Trans-Urals, Associate Professor at the Department of Anatomy and Physiology, Candidate of Veterinary Sciences, Associate Professor, Tyumen, Russia, veremeevasa@gausz.ru

**Natalya A. Cheremenina**

State Agrarian University of the Northern Trans-Urals, Associate Professor at the Department of Anatomy and Physiology, Candidate of Biological Sciences, Associate Professor, Tyumen, Russia, cheremeninana@gausz.ru

## PARROT' INTERNAL ORGANS PATHOMORPHOLOGICAL FEATURES IN ASPERGILLOSIS

*Aspergillosis is one of the dangerous infectious diseases. Aspergillosis is a disease of various types of domestic and wild birds and, rarely, mammals. Clinically, it is characterized as acute or chronic mycosis, flowing in the presence of respiratory damage and not only. The purpose of this work is to investigate the pathomorphological features of the internal organs of a parrot with aspergillosis. Research was carried out at the Department of Anatomy and Physiology of the State Agrarian University of the Northern Trans-Urals. The objects of research were the corpses of parrots with an established diagnosis of aspergillosis, acquired in a veterinary clinic at this department. To accomplish the assigned tasks, a complex of anatomical and morphometric research methods was used. Macromorphometric methods consisted in determining the linear parameters of internal organs, their shares, length, width using a millimeter ruler. Fixation of the obtained material and histological studies were carried out according to generally accepted methods. Chronic aspergillosis in parrots is characterized by myocarditis, which is manifested by histologically pronounced edema and the presence of leukocytes. Serous glomerulonephritis was noted in the kidneys. And also there were signs characteristic of chronic heart failure (the liver is compacted, there is venous congestion, on the periphery of the lobules, liver cells are in a state of dystrophy).*

**Keywords:** parrot, aspergillosis, pathological picture, histology, liver, heart, kidneys.

**Введение.** Аспергиллез – это грибковое заболевание, вызванное плесневыми грибами рода *Aspergillus*, которое обычно сопровождается симптомами со стороны дыхательной системы птиц. Он может вызывать поражение носовых пазух, глаз, трахеи, легких и воздушных мешков. Также заболевание может стать системным и затронуть другие органы [1–4]. Диагноз на аспергиллез устанавливали на основании эпизоотологических данных, клинических признаков заболевания, патолого-анатомических изменений и результатов микологического исследования патологического материала от павших или вынужденно убитых птиц [5–8]. Широкое распространение аспергиллеза у птиц, в частности у попугаев, наносит значительный ущерб домашнему декоративному птицеводству.

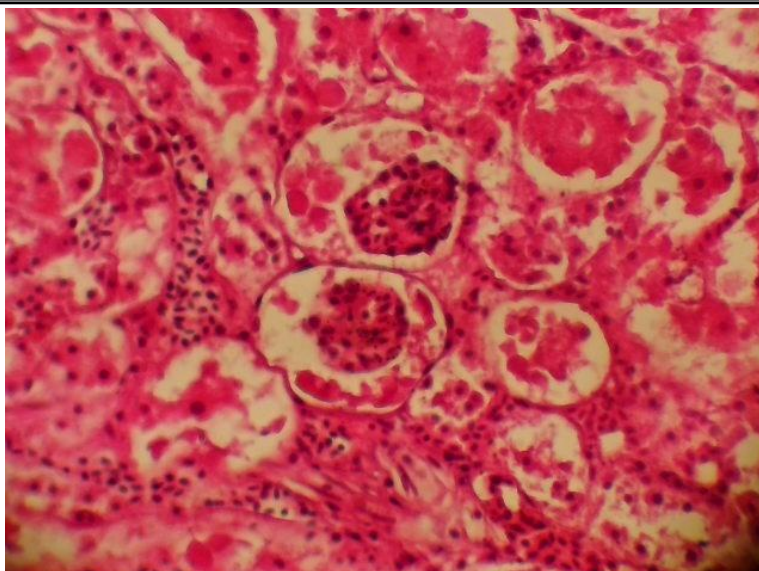
**Цель исследования.** Изучить патоморфологические особенности внутренних органов попугая при аспергиллезе.

**Материал и методы.** Исследование проводилось на кафедре анатомии и физиологии Государственного аграрного университета Северного Зауралья. Объектами исследований служили трупы попугаев с установленным диагнозом аспергиллез, приобретенные в ветеринарной клинике при данной кафедре. Для выполнения поставленных задач был использован ком-

плекс анатомических и морфометрических методов исследования. Макроморфометрические методы заключались в определении линейных параметров внутренних органов, их долей, длины, ширины при помощи миллиметровой линейки. Фиксацию полученного материала и гистологические исследования проводили по общепринятым методикам [9, 10].

**Результаты и их обсуждение.** При исследовании почек было отмечено, что консистенция рыхлая, фиброзная капсула прозрачная, влажная, снимается с усилием, форма почек продолговатая, снаружи цвет коричневый, на разрезе цвет коричневый, четкой границы между корковым и мозговым слоями нет.

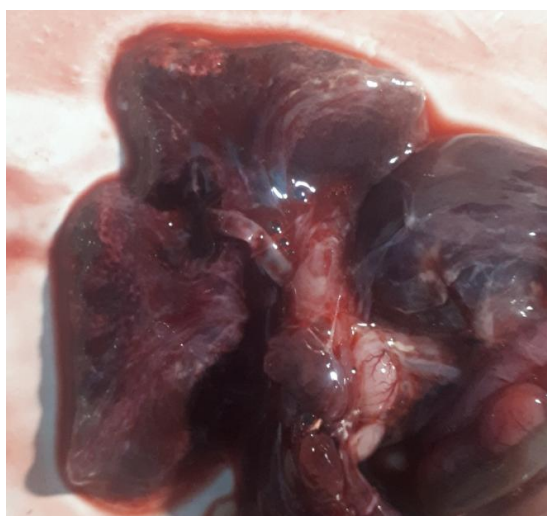При гистологическом исследовании отмечается выраженный интерстициальный отек с наличием многочисленных макрофагов, расположенных как экстра-, так и внутрисосудисто (рис. 1). В части из полей зрения определяются небольшие фокусы некрозов. Эпителий канальцев с выраженными признаками мелкозернистой и крупнокапельной дистрофии. В части из полей зрения эпителий полностью слущен в просвет канальцев, базальная мембрана полностью разорвана в части из них. Клубочки в большей части сморщены, в просвете капсулы клубочков отмечается отложение гомогенных эозинофильных масс.



*Рис. 1. Отложение эозинофильных масс в капсуле клубочков почек.  
Окраска гематоксилин-эозином. Ув.×400*

Печень характеризовалась упругой консистенцией, окраска красно-коричневого цвета, на разрезе красно-коричневого цвета, на разрезе небольшое количество крови, имелись белые очажки рыхлой структуры (рис. 2). Желчный пу-

зырь: форма грушевидная, размеры анатомические, желчь желто-зеленого цвета, стенки не утолщены, слизистая оливкового цвета. Внепеченочные желчные протоки не расширены, проходимость не нарушена.



*Рис. 2. Макрокартина печени при аспергиллезе*

Гепатоциты с умеренно выраженными дистрофическими изменениями в виде мелкозернистой и крупнокапельной дистрофии и незначительными признаками холестаза (рис. 3, 4). Дистрофические изменения имеют неравномерный характер на протяжении долек, в части из полей зрения определяются небольшие фокусы некроза. Синусоиды расширены за счет отека, в

большой части из полей зрения в синусоидах и просветах сосудов отмечаются многочисленные скопления звездчатых клеток, макрофагов и небольшого количества зрелых лимфоцитов и сегментоядерных лейкоцитов. Центральные вены расширены, с признаками полнокровия и скоплениями звездчатых клеток.

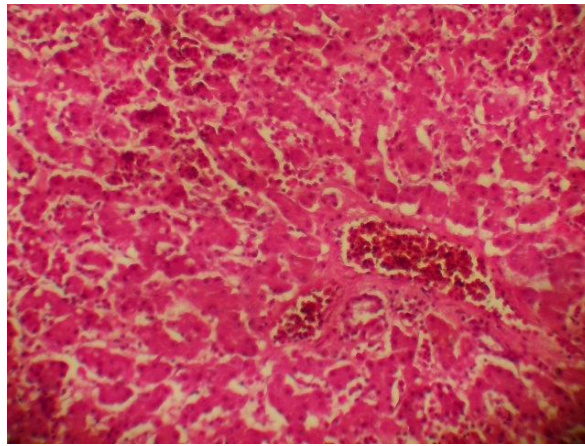


Рис. 3. Венозное полнокровие печени. Окраска гематоксилин-эозином. Ув.×200

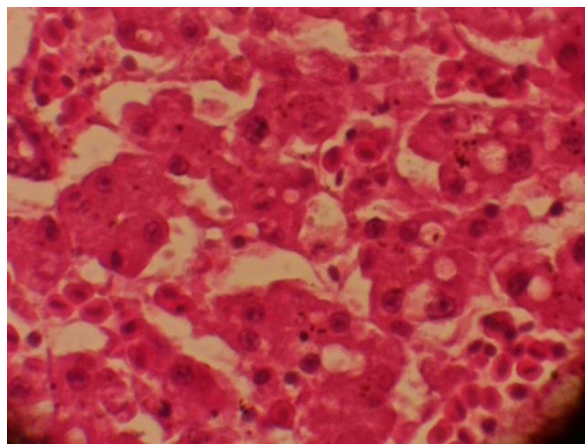


Рис. 4. Зернистая дистрофия печени. Окраска гематоксилин-эозином. Ув.×400

Сердце темно-красного цвета, эпикард и перикард гладкие, перикард прозрачный, эпикард гладкий, влажный, блестящий, темно-красного цвета, подэпикариальная жировая клетчатка хорошо выражена, бледно-розового цвета, коронарные сосуды кровенаполнены (рис. 5). Эн-

докард – гладкий, блестящий, влажный, эластичный, темно-красного цвета в желудочках. Миокард – светло-красного цвета, равномерно окрашен, рисунок сохранен. Клапаны сердца – гладкие, прозрачные, блестящие.

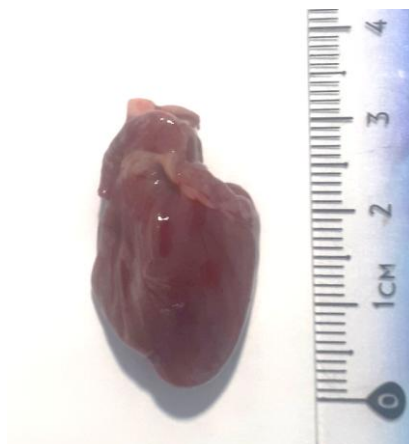

Рис. 5. Макрокартина сердца при аспергиллезе

При микроскопическом исследовании отмечается выраженный интерстициальный отек с наличием в интерстиции и просвете паретически расширенных сосудов многочисленных мак-

рофагов, небольшого количества лимфоцитов (рис. 6). Кардиомиоциты частично фрагментированы, с умеренными дистрофическими изменениями.

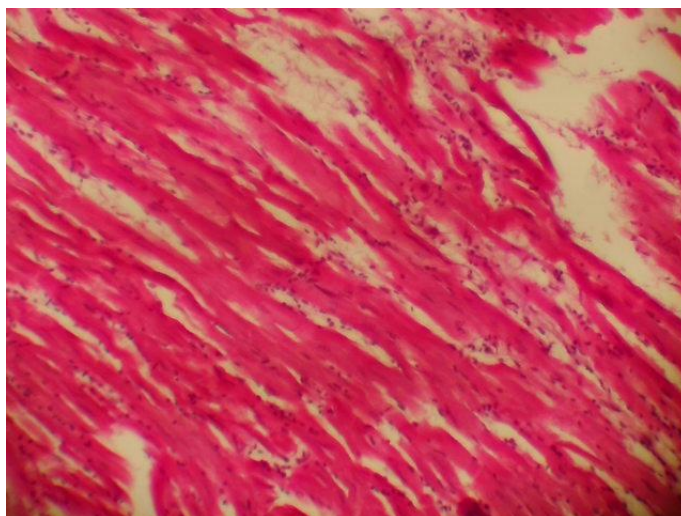


Рис. 6. Отечность миокарда, участки скопления лейкоцитов.  
Окраска гематоксилин-эозином. Ув. ×200

**Заключение.** Аспергиллез в хронической форме у попугаев характеризуется миокардитом, серозным гломерулонефритом, а также признаками, характерными для хронической сердечной недостаточности.

#### Список источников

1. *Веревкина М.Н., Ожередова Н.А., Касабян Я.А.* Аспергиллез птиц // Знания молодых для развития ветеринарной медицины и АПК страны: мат-лы междунар. науч. конф. студентов, аспирантов и молодых ученых. СПб., 2020. С. 68–70.
2. *Закирзянова Р.А., Дроздова Л.И., Никитин А.П.* Аспергиллез птиц // Болезни птиц. Екатеринбург, 2020. С. 38–41.
3. *Дроздова Л.И., Женихова Н.И., Бадова О.В.* Патоморфологические изменения в органах и тканях животных и птиц при микозах, вызываемых плесневыми грибами // Аграрный вестник Урала. 2014. № 12 (130). С. 17–20.
4. *Касабян Я.А.* Аспергиллез домашних птиц // Инновационные достижения в ветеринарии: сб. науч. тр. студентов, аспирантов и молодых ученых. Ставрополь, 2020. С. 62–64.
5. *Акчурина И.В.* Патоморфология и дифференциальная диагностика аспергиллеза птиц: автореф. дис. ... канд. ветеринар. наук / Институт ветеринарной медицины и биотехнологии. Саратов, 2005.
6. *Гардашова С.Д.* Источники заражения птиц аспергиллезом // Аграрная наука. 2012. № 3. С. 26–28.
7. *Козлова С.В., Краснолобова Е.П., Веремеева С.А.* Патоморфологические проявления аспергиллеза у лебедя-шипунa // Вопросы нормативно-правового регулирования в ветеринарии. 2020. № 1. С. 36–38.
8. *Левшенюк А., Кузнецов Н.* Аспергиллез птиц // Животноводство России. 2018. № S3. С. 41–43.
9. *Нестеренко В.С., Веремеева С.А., Краснолобова Е.П.* Морфофункциональная характеристика желудочно-кишечного тракта здорового гуся // Актуальные вопросы науки и хозяйства: новые вызовы и решения: сб. мат-лов III Междунар. студенческой науч.-практ. конф. Тюмень, 2018. С. 281–283.
10. *Хонин Г.А., Барашкова С.А., Семченко В.В.* Морфологические методы исследования в ветеринарной медицине. Омск: Омская областная типография, 2004. 198 с.

## References

1. Verevkina M.N., Ozheredova N.A., Kasabyan Ya.A. Aspergillez ptic // Znaniya molodyh dlya razvitiya veterinarnoy mediciny i APK strany: mat-ly mezhdunar. nauch. konf. studentov, aspirantov i molodyh uchenyh. SPb., 2020. S. 68–70.
2. Zakirzyanova R.A., Drozdova L.I., Nikitin A.P. Aspergillez ptic // Bolezni ptic. Ekaterinburg, 2020. S. 38–41.
3. Drozdova L.I., Zhenihova N.I., Badova O.V. Patomorfologicheskie izmeneniya v organah i tkanyah zivotnyh i ptic pri mikozah, vyzyvaemyh plesnevymi gribami // Agrarnyj vestnik Urala. 2014. № 12 (130). S. 17–20.
4. Kasabyan Ya.A. Aspergillez domashnih ptic // Innovacionnye dostizheniya v veterinarii: sb. nauch. tr. studentov, aspirantov i molodyh uchenyh. Stavropol', 2020. S. 62–64.
5. Akchurina I.V. Patomorfologiya i differencial'naya diagnostika aspergilleza ptic: avtoref. dis. ... kand. veterinar. nauk / Institut veterinarnoy mediciny i biotekhnologii. Saratov, 2005.
6. Gardashova S.D. Istochniki zarazheniya ptic aspergillezom // Agrarnaya nauka. 2012. № 3. S. 26–28.
7. Kozlova S.V., Krasnolobova E.P., Veremeeva S.A. Patomorfologicheskie proyavleniya aspergilleza u lebedya-shipuna // Voprosy normativno-pravovogo regulirovaniya v veterinarii. 2020. № 1. S. 36–38.
8. Levshenyuk A., Kuznecov N. Aspergillez ptic // Zhivotnovodstvo Rossii. 2018. № S3. S. 41–43.
9. Nesterenko V.S., Veremeeva S.A., Krasnolobova E.P. Morfofunkcional'naya harakteristika zheludochno-kishechnogo trakta zdorovogo gusya // Aktual'nye voprosy nauki i hozyajstva: novye vyzovy i resheniya: sb. mat-lov LII Mezhdunar. studencheskoj nauch.-prakt. konf. Tyumen', 2018. S. 281–283.
10. Honin G.A., Barashkova S.A., Semchenko V.V. Morfologicheskie metody issledovaniya v veterinarnoy medicine. Omsk: Omskaya oblast'naya tipografiya, 2004. 198 s.